

Использование бактериофагов в терапии заболеваний ЛОР-органов у детей

А.А.Айзенштадт¹, И.В.Садовникова²

¹Детская городская клиническая больница №1 Минздрава России, Нижний Новгород, Российская Федерация;

²Нижегородская государственная медицинская академия Минздрава России, Нижний Новгород, Российская Федерация

Цель. Оценить эффективность ингаляционной фаготерапии при остром синусите, хроническом синусите, в том числе и полипозной форме, у детей.

Пациенты и методы. Обследовано 120 больных в возрасте от 4 до 17 лет, из них 60 детей с острым двусторонним верхне-челюстным синуситом, по 30 человек с острым гемисинуситом и пансинуситом соответственно. Оценка эффективности использования бактериофагов проводилась по трем основным критериям: риноскопическая картина с использованием эндоскопической техники с видеоархивацией, данные бактериологического исследования до начала лечения и после проведенной терапии. Ингаляционная терапия осуществлялась с помощью компрессионных ингаляторов OMRON и PARISINUS.

Результаты. Анализ результатов бактериологического исследования при поступлении больного, на 5-е и 10-е сутки проводимой фаготерапии свидетельствует о лизисе возбудителя к 10-м суткам в 98% посевов у всех 120 больных исследуемых групп. Данные риноманометрии до начала лечения и после проведенной терапии подтверждали положительную динамику и разрешение процесса в 84%.

Заключение. Фаготерапия в оториноларингологии, особенно детского возраста, является полноценным методом в комплексной терапии, позволяет оптимизировать процесс лечения больных, во многих случаях справляется с проблемой антибиотикорезистентности, предотвращает развитие ранних и поздних послеоперационных осложнений во многих сферах хирургического и консервативного лечения патологии ЛОР-органов.

Ключевые слова: бактериофаги, гемисинусит, дети, ингаляционная терапия, пансинусит, синусит, Плиобактериофаг поливалентный очищенный, антибиотикорезистентность

Для цитирования: Айзенштадт А.А., Садовникова И.В. Использование бактериофагов в терапии заболеваний ЛОР-органов у детей. Вопросы практической педиатрии. 2018; 13(2): 47–51. DOI: 10.20953/1817-7646-2018-2-47-51

The use of bacteriophages in therapy of ENT organs in children

A.A.Ayzenshtadt¹, I.V.Sadovnikova²

¹Children's City Clinical Hospital No 1, Nizhny Novgorod, Russian Federation;

²Nizhny Novgorod State Medical Academy, Nizhny Novgorod, Russian Federation

The objective. To assess the effectiveness of phage inhalation therapy in children in acute sinusitis and chronic sinusitis, including those with polyps.

Patients and methods. The examination included 120 patients aged 4 to 17 years, of them 60 children with acute bilateral maxillary sinusitis and two groups of 30 patients each with acute hemisinusitis and pansinusitis, respectively. The effectiveness of the use of bacteriophages was assessed by three main criteria: the rhinoscopic picture with the use of endoscopic devices and video archiving, findings of bacteriological examination, before the beginning of therapy and after it. Inhalation therapy employed the compressor nebulizers OMRON and PARISINUS.

Results. Analysis of the findings of bacteriological examination at a patient's admission, on the 5th and 10th day of phage therapy are suggestive of pathogen lysis by the 10th day in 98% of inoculations in all 120 patients of the examined groups. The findings of XCT before the beginning of treatment and after therapy confirmed the positive dynamics and resolution of the process in 84%.

Conclusion. Phage therapy in otorhinolaryngology, especially paediatric, is a valid method in complex therapy, permits to optimize the process of treating patients, in many cases solves the problem of antibiotic resistance, prevents the development of early and late post-operative complications in many spheres of surgical treatment of pathologies of ENT organs.

Key words: bacteriophages, hemisinusitis, children, inhalation therapy, pansinusitis, sinusitis

For citation: Ayzenshtadt A.A., Sadovnikova I.V. The use of bacteriophages in therapy of ENT organs in children. Vopr. prakt. pediatri. (Clinical Practice in Pediatrics). 2018; 13(2): 47–51. (In Russian). DOI: 10.20953/1817-7646-2018-2-47-51

Для корреспонденции:

Садовникова Ирина Вячеславовна, доктор медицинских наук, профессор кафедры детских болезней Нижегородской государственной медицинской академии Минздрава России

Адрес: 603000, Нижний Новгород, пл. Минина, 1/10

Телефон: (831) 436-6553

E-mail: irina_rux@mail.ru

Статья поступила 01.08.2017г., принята к печати

For correspondence:

Irina V. Sadovnikova, MD, PhD, DSc, professor at the chair of paediatric diseases, Nizhny Novgorod State Medical Academy

Address: 1/10 Minina Sq., Nizhny Novgorod, 603000, Russian Federation

Phone: (831) 436-6553

E-mail: irina_rux@mail.ru

The article was received 01.08.2017, accepted for publication

Проблема рациональной и эффективной терапии в оториноларингологии не перестает быть актуальной по настоящее время. Этот факт, прежде всего, обусловлен своеобразием анатомического строения и расположения ЛОР-органов. Действительно, врач-оториноларинголог в своей ежедневной работе сталкивается с относительно изолированными полостями, ограниченными костными и хрящевыми стенками, имеющими взаимозависимые контакты с другими подобными образованиями посредством естественных соустьев [1]. Близость к структурам головного мозга и эстетические ограничения всегда учитываются при выборе тактики и методов хирургического лечения ЛОР-патологии. Проблема воздействия на локальное воспаление внутрикостной полости, изолированной отеком, значима и в данном случае, вопрос о приоритете локальной терапии или системного воздействия на организм в целом становится особенно актуальным ввиду доказанной антибиотикорезистентности [2].

В оториноларингологии, особенно детского возраста, изыскание новых методов щадящих хирургических вмешательств, например, в ринологии – FESS, в отологии – микрохирургия среднего уха (использование современных трансплантируемых систем и протезов), внедрение кохлеарной имплантации, в ларингологии – широкое использование лазера, решило многие проблемы, до недавних пор считавшиеся в принципе неразрешимыми [3]. Однако, появилось большое число вопросов ведения больных в пред- и послеоперационном периодах с максимальным местным воздействием и достижением максимального эффекта предотвращения осложнений.

С момента опубликования в 1921 г. Феликсом Д'Эреллем (Felix d'Herelle) в Париже первой крупной работы, посвященной бактериофагам «Le Bacteriophage, son roledant l'immunité» (Paris: Masson et cie; 1921), прошло много времени. В г. Горьком (Нижний Новгород) сразу после окончания Великой Отечественной войны, в НИИ эпидемиологии и микробиологии была создана лаборатория, которая занималась исследованиями бактериофагов, разработаны многочисленные рекомендации по их использованию в практическом здравоохранении. Таким образом, становится логически оправданным традиционный интерес кафедры детских болезней и болезней уха, горла и носа ГМИ им. С.М.Кирова (ныне НижГМА) к оптимизации фаготерапии в педиатрической ЛОР-практике.

Исследования, проводимые на базе оториноларингологических отделений больниц региона (НОКБ им. Н.А.Семашко, ГБУЗ НОДГКБ №1 Нижнего Новгорода), позволяют рассматривать использование данных препаратов как полноценный вариант терапии при патологии ЛОР-органов.

В статье рассматриваются общие принципы фаготерапии в оториноларингологии на примере наиболее распространенных заболеваний ЛОР-органов в детской практике.

Острый средний гнойный отит (ОСГО) бактериального генеза у детей ввиду анатомических особенностей строения среднего уха, быстрого развития заболевания на фоне вирусных инфекций и своеобразия иммунной системы детского организма [3, 4], по-прежнему является одной из наиболее частых форм воспаления среднего уха. По данным исследований, проведенных ASPO (American Society of

Pediatric Otolaryngology) и CEORL (Confederation of European Otorhinolaryngology), около 95% детей в возрасте до 5 лет перенесли хотя бы один эпизод среднего отита, из них воспаление среднего уха с документально подтвержденным гноетечением – 48%. Состав флоры при ОСГО и при хроническом гнойном среднем отите (ХГСО) в детском возрасте сходен, однако при остром процессе на первом месте определяется *Streptococcus pneumoniae*, *Haemophilus influenzae*, *Staphylococcus aureus*, затем – *Pseudomonas aeruginosa*, *Proteus mirabilis* и ассоциации подобных микроорганизмов в 80%, в большей степени при хронизации процесса. Данный спектр возбудителей позволяет применять Пиобактериофаг поливалентный очищенный. Системная антибиотикотерапия при данном заболевании привела к тому, что, несомненно, снизилось количество внутричерепных осложнений, требующих экстренных хирургических вмешательств, иногда выходящих за рамки принципов щадящего воздействия и имеющих своей целью спасение жизни пациента. Наряду с бесспорными позитивными моментами совершенствования антибактериальных препаратов, проблема местного воздействия на локальный очаг воспаления, т.е. на среднее ухо при наличии перфорации или в случае вариантов хирургической санации полостей среднего уха и височной кости, по-прежнему актуальна. Традиционно используемые варианты инфузии, промывания, длительного воздействия лекарственных препаратов, содержащих антибиотики, в виде мазей, гелей и капель, а также на турундах при данной патологии и особенно в случае хронизации процесса быстро приводят к возникновению антибиотикорезистентности. Наличие же госпитальных штаммов бактерий (достоверно подтвержденных неоднократными бактериологическими исследованиями) делает все более актуальным использование индивидуально подобранных бактериофагов не только в комплексной терапии при данной патологии, но и в качестве монотерапии, особенно при ХГСО. Широкое бесконтрольное использование антибиотиков в педиатрии в случаях лечения вирусных инфекций при присоединении ОСО, независимо от формы воспаления, стало еще одной причиной развития антибиотикорезистентности.

Обсуждая место фаготерапии, а именно опыт применения бактериальных фагов при ОСГО и ХГСО у детей, нельзя не отметить тот факт, что данные препараты в 100% исследований не обладают ототоксическим эффектом и не могут вызывать развитие острой сенсоневральной тугоухости.

Проблемы терапии в оториноларингологии, независимо от возраста пациента, имеют ряд общих принципов для уха, горла и носа. На них мы остановились выше, однако особенности развития детского организма при рассмотрении патологии носа и околоносовых пазух делают вопрос о вариантах использования бактериофагов особенно актуальным. Методики введения фагов, санации околоносовых синусов при малоинвазивных эндоназальных, эндоскопических операциях, методах без пункционного лечения синуситов с использованием в т.ч. антибиотиков, антисептиков, озонотерапии достаточно подробно освещены в литературе. Нам бы хотелось остановиться на вариантах ингаляционной фаготерапии у детей при остром синусите, хроническом синусите, в том числе и полипозной его форме.

БАКТЕРИОФАГИ

АКТУАЛЬНАЯ АЛЬТЕРНАТИВА АНТИБАКТЕРИАЛЬНЫМ
ПРЕПАРАТАМ В УСЛОВИЯХ НАРАСТАЮЩЕЙ
АНТИБИОТИКОРЕЗИСТЕНТНОСТИ

- Многолетний клинический опыт лечения бактериальных инфекций в различных терапевтических областях
- Показаны широкому кругу пациентов:
 - беременные женщины
 - дети от 0 месяцев
 - пациенты с противопоказаниями к приему антибиотиков
- Не угнетают нормальную флору кишечника

МИКРО**ГЕН**

АО «НПО «Микроген»
127473, г. Москва, 2-й Волконский пер., д. 10
Тел.: 8 495 790 77 73
www.microgen.ru | www.bacteriophage.ru

Рег. удостоверения №№ ЛС-001361, Р N002560/01, ЛС-001297, Р N001977/01, ЛС-001998, ЛС-000624, ЛС-002206, Р N001973/01, ЛС-000700, ЛС-001049, ЛС-002031, Р N001974/01, ЛС-002033, ЛС-001999, Р N001975/01, Р N001976/01. Лицензия № 00313-ЛС от 16.01.2018.



Информационные материалы

НАЦИОНАЛЬНЫЙ ПРОИЗВОДИТЕЛЬ ИММУНОБИОЛОГИЧЕСКИХ ПРЕПАРАТОВ

ПЕРЕД ПРИМЕНЕНИЕМ ОЗНАКОМЬТЕСЬ С ИНСТРУКЦИЕЙ

Таблица 1. Возрастной состав больных, принимавших участие в исследовании, в зависимости от варианта острого бактериального риносинусита

Возраст, годы	Острый верхнечелюстной синусит	Острый гемисинусит	Острый пансинусит
4–6	18	5	9
6–10	10	6	6
10–14	10	9	11
14–17	22	10	8

Исследования проводились на протяжении последних трех лет на базе оториноларингологического отделения детской городской клинической больницы №1 г. Нижнего Новгорода. Отдельно исследовались пациенты с вариантами острого синусита: всего 120 больных, из них 60 детей – с острым двусторонним верхнечелюстным синуситом, по 30 человек – с острым гемисинуситом и пансинуситом соответственно. В группу исследования включены больные с выявленным бактериальным возбудителем и выявленной антибиотикорезистентностью к базовым препаратам, используемым при данной патологии [5]. Из группы исследования исключены больные с хроническим аденоидитом, деформацией перегородки носа, подлежащие оперативному лечению (табл. 1).

На рис. 1 представлены данные о микробном пейзаже больных с острым бактериальным риносинуситом, включенных в данное исследование, что подтверждает этиологическую обоснованность назначения Пиобактериофага поливалентного очищенного.

Оценка эффективности использования бактериофагов проводилась по трем основным критериям:

1. Риноскопическая картина с использованием эндоскопической техники с видеоархивацией (рис. 2).
2. Данные бактериологического исследования при поступлении больного, на 5-е и 10-е сутки проводимой фаготерапии, которые свидетельствуют об элиминации возбудителя к 10-м суткам в 98% посевов у всех 120 больных исследуемой группы.
3. Данные риноманометрии до начала лечения и после проведенной терапии, которые свидетельствовали о положительной динамике и разрешении процесса в 84% (рис. 3).

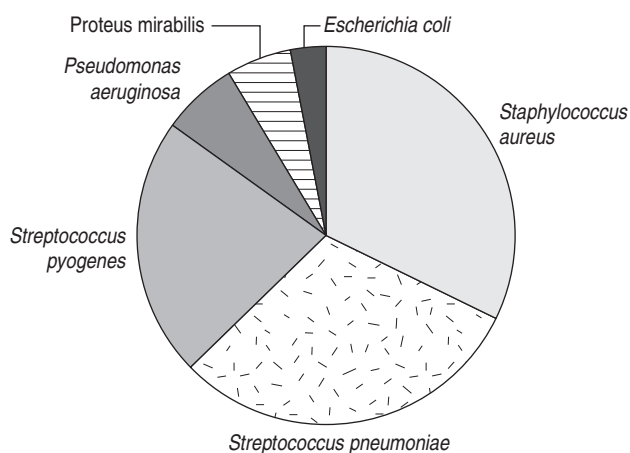


Рис. 1. Микробный спектр возбудителей острого бактериального риносинусита, выявленный в исследовании, позволяющий использовать Пиобактериофаг поливалентный очищенный.

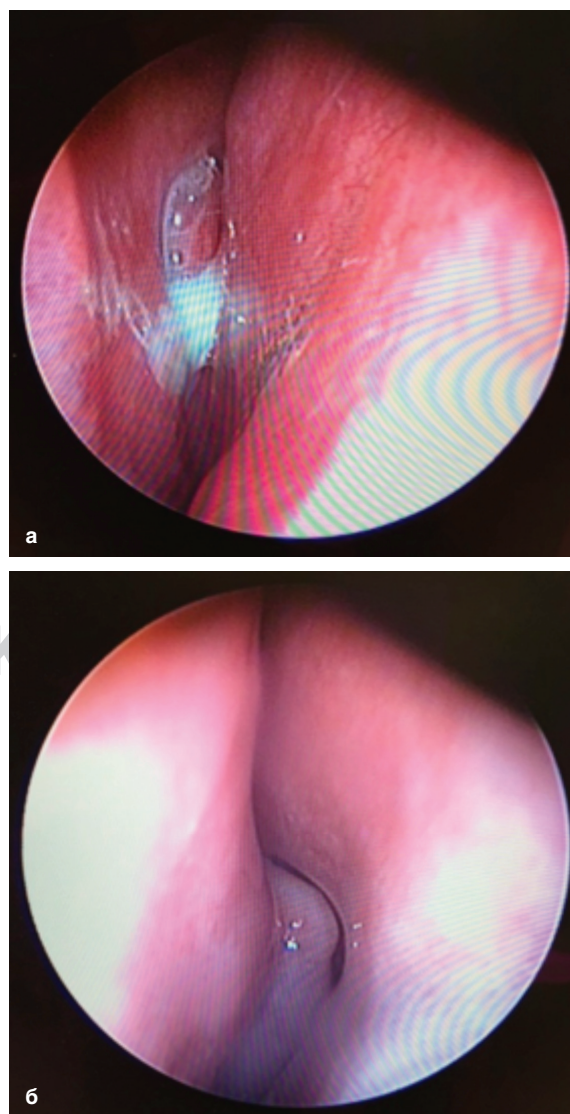


Рис. 2. Риноскопическая картина с использованием эндоскопической техники с видеоархивацией. а) риноскопическая картина острого бактериального риносинусита при поступлении больного – отек, гиперемия слизистой оболочки по среднему носовому ходу, полоска гноя по носовому ходу; б) 10-е сутки при монотерапии бактериофагом, отсутствие гноя по среднему носовому ходу, уменьшение отека, слизистая оболочка приобрела нормальный цвет, наблюдается улучшение мукоцилиарного клиренса.

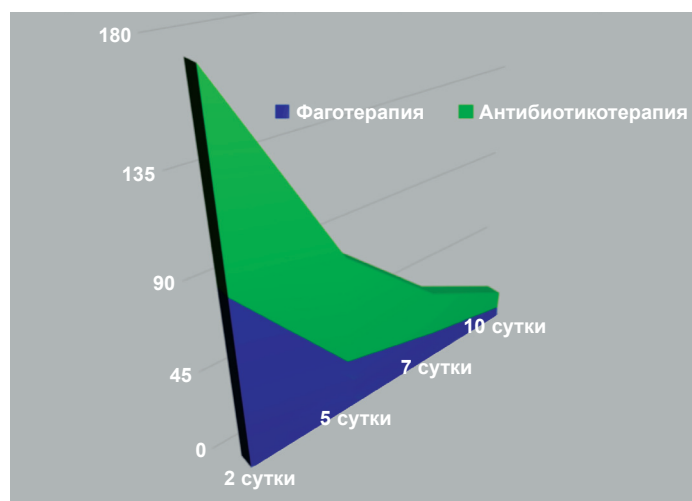

Рис. 3. Сравнительные данные риноманометрии.

Таблица 2. Схема применения Пиобактериофага поливалентного очищенного (использовано стандартное разведение раствором NaCl 0,9% 1 : 1)

Возраст, годы	Ингаляции 3 раза в день 10 дней, мл
4–6	5
6–10	5
10–14	5
14–17	5

Ингаляционная терапия осуществлялась с помощью компрессионных ингаляторов OMRON и PARISINUS, которые использовались у 70% больных.

Методика была подробно разработана и применена при дальнейшем исследовании возможности использования бактериофагов у больных детей с ХГРС и полипозными формами заболевания в пред- и послеоперационном периоде, в том числе у детей со смешанной и легочной формами муковисцидоза. Особенностью данного исследования являлся тот факт, что при этой патологии мы имеем дело, как правило, с ассоциацией бактерий, с госпитальными штаммами, отличающимися выраженной антибиотикорезистентностью. В качестве монотерапии применялся Пиобактериофаг поливалентный очищенный. Данный препарат позволял оптимизировать весь лечебный процесс, особенно в случаях тяжелой сопутствующей патологии. Схема применяемой ингаляционной терапии представлена в табл. 2.

Использование бактериофагов при лечении патологии глотки у детей можно считать наиболее традиционным направлением в терапии ЛОР-органов. Проблеме лечения хронического тонзиллита, особенно в советское время, посвящены многие монографии и методические рекомендации. Без упоминания и подробного обсуждения фаготерапии как метода лечения при данной патологии не обошелся ни один раздел, посвященный консервативным методам терапии. Причиной тому является доказанная эффективность различных видов воздействия моно- и поливалентных бактериофагов при санации небных миндалин, всего кольца Вальдейра–Пирогова, включая методы аэрозольной терапии. В контексте данной проблемы нельзя не отметить и тот факт, что фаготерапия избирательна и индивидуализирована согласно микробному пейзажу; помогает решить многочисленные проблемы, связанные с ранней хронизацией патологических процессов в глотке у ребенка; выгодно отличается тем, что практически не вызывает местных аллергических реакций.

Таким образом, можно считать, что фаготерапия в оториноларингологии, особенно детского возраста, является полноценным методом в комплексной терапии, позволяет оптимизировать процесс лечения больных, во многих случаях решает проблему антибиотикорезистентности при осложненной патологии, помогает справиться с ранними и поздними послеоперационными осложнениями во многих сферах хирургического лечения патологии ЛОР-органов.

Литература

1. Бабияк ВИ, Говорун МИ, Накатис ЯА. Оториноларингология: Руководство. Т.1. СПб.: Питер, 2009. 832 с.
2. Брандтзег П. Иммунобиология и иммуноморфология слизистой оболочки верхних дыхательных путей. Российская ринология. 1996;2-3:12-3.
3. Пальчун ВТ. Очаговая инфекция в отоларингологии. Вестник отоларингологии. 2016;81(1):4-7.
4. Черешнев ВА, Гусев ЕИ. Системное воспаление как иммунопатобиологический феномен. Цитокины и воспаление. 2002;1(2):17
5. Тарасова ГД. Аденоиды: причина, следствие или .. ? / РМЖ, 2016;6:391-394

References

1. Babiyak VI, Govorun MI, Nakatis YaA. Otorinolaringologiya [Otorhinolaryngology]. Vol. 1. St. Petersburg: "Piter" Publ., 2009, 832 p. (In Russian).
2. Brandtzeg P. Immunobiologiya i immunomorfologiya slizistoi obolochki verkhnikh dykhatel'nykh putei. Rossiyskaya Rinologiya (Russian Rhinology). 1996;2-3:12-3. (In Russian).
3. Pal'chun VT. Focal infections in otorhinolaryngology. Vestnik otorinolaringologii (Bulletin of Otorhinolaryngology). 2016;81(1):4-7. (In Russian).
4. Chereshev VA, Gusev EI. Sistemnoe vospalenie kak immunopatobiologicheskii fenomen. Cytokines and Inflammation. 2002;1(2):17. (In Russian).
5. Tarasova GD. Adenoidy: prichina, sledstvie ili .. ? RMJ (Russian Medical Journal). 2016;24(6):391-4. (In Russian).

Информация о соавторе:

Айзенштадт Андрей Александрович, заведующий ЛОР-отделением
Детской городской клинической больницы №1
Адрес: 603081, Нижний Новгород, пр. Гагарина, 76
Телефон: (831) 464-1069

Information about co-authors:

Andrey A. Ayzenshtadt, head of the ENT department of the Children's City
Clinical Hospital No 1
Address: 76 pr. Gagarina, Nizhny Novgorod, 603081, Russian Federation
Phone: (831) 464-1069